


心エコー図検査

No. 10-1963 検出医師

検査日: 年 8 月 25 日
前回検査: 無/有 ()
年齢 歳 身長 cm 体重 kg

胸部X-P
CTR 60%
肺うっ血 有 無

心電図所見
不整脈: 無/有 (AF)
ST低下 () 誘導
Q 波 () 誘導
LVH: 無/有 ()



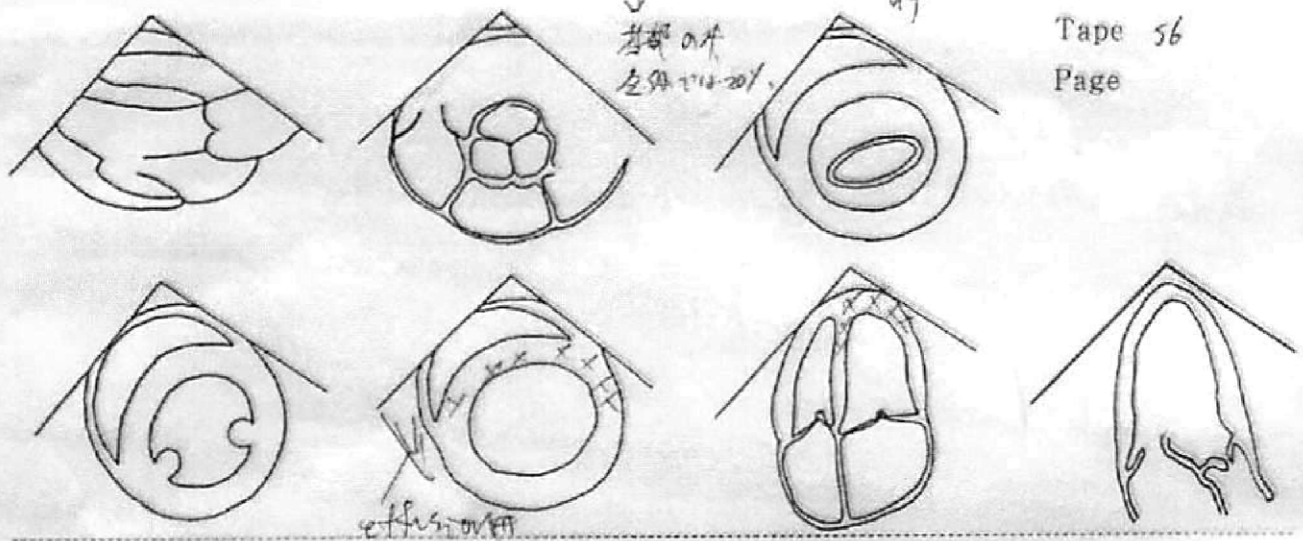
予約 午前 午後 時

検査目的、臨床経過、診断

#6, #11 8/24 PCI 施行

【ECHOCARDIOGRAPHY REPORT】

RVDd <u> </u> mm	<20	AoD <u>37</u> mm	20-36	Pressure Gradient
IVSd <u>12</u> mm	6-12	LA <u>40.43</u> mm	25-42	AV ()
LVDd <u>47</u> mm	37-55	%FS <u>29</u> %	25-53	PV ()
LVDs <u>33</u> mm	26-35	E F <u>50</u> %	>50 ^{MOP注 20%}	
PWd <u>11</u> mm	5-11	A/R (Norm) <u> </u>	>2.0, >3.0	



Tape 56
Page

【COMMENT】

antero-lateral 壁部は 高き kump, i kump は 狭
他は akinesis. apex - 部 病変 (A) wall thinning (A)
見えない 範囲 + 明かした 血管 (A) EF 20%
RV 狭 (k) (A), RV collapse (A)
mild AR.
mild TR. PG 狭 (A)
IVC 23mm 縮小 (A)

Recorded by
Interpreted by

Quality: E G P

心エコー図検査

No. 10-2009

提出
医師



検査日: 2010年 8月 31日
前回検査: 無/有 (年 月 日)
年齢: 歳 身長: cm 体重: kg

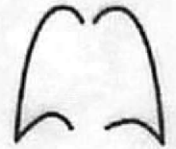
胸部X-P

CTR %
肺うっ血 有 無

心電図所見

不整脈: 無/有 ()
ST低下 (誘導)
Q 波 (誘導)

LVH: 無/有
心音



4F

ホ-7711V

予約 午前 午後 時

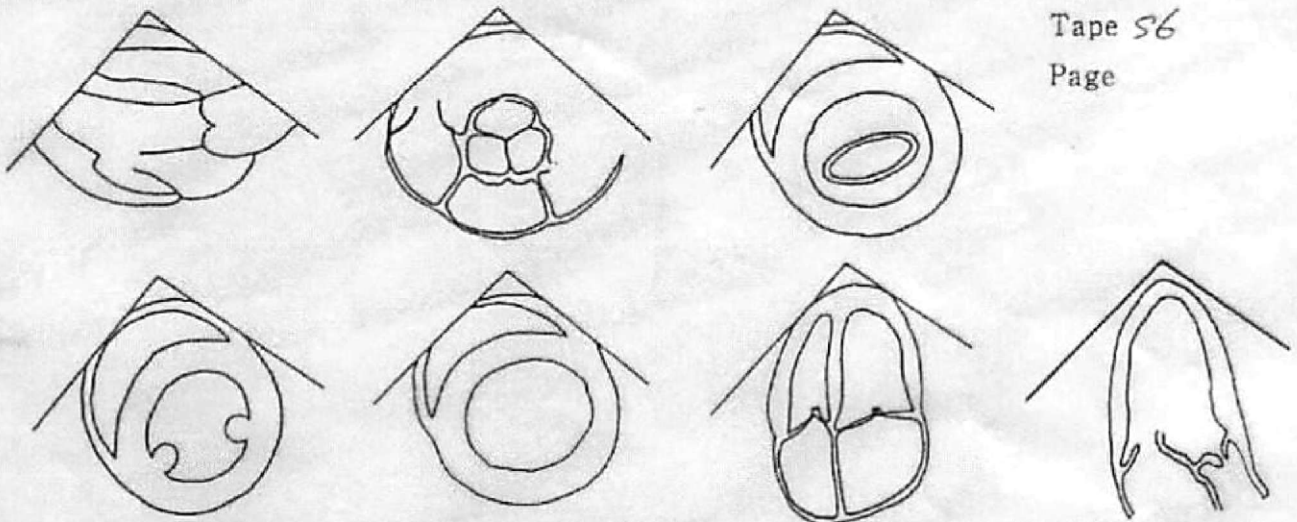
検査目的、臨床経過、診断

ant AMI. apex 梗死 3/6

【ECHOCARDIOGRAPHY REPORT】

RVDd	mm	<20	AoD	38 mm	20-36	Pressure Gradient.
IVSd	12 mm	6-12	LA	45 mm	25-42	AV ()
LVDd	57 mm	37-55	% FS	21 %	25-53	PV ()
LVDs	40 mm	26-35	E F	43 %	>50 (MOD 3/4)	
PWd	10 mm	5-11	A/R (Norm. >2.0, >3.0)			

Tape 56
Page



【COMMENT】

LV wall motion base 2/3 ant-sep ant t 弱 u 2/3.
mid-apex akinesis
base-mid inf 弱 t 2/3.

LVH ⊕

Trivial TR max PG 22 mmHg.
mild AR ⊕, Trivial MR ⊕
small amount of PE ⊕, 血栓 ⊖

Recorded by
Interpreted by



Quality: E G P IVC 19mm, resp ⊕